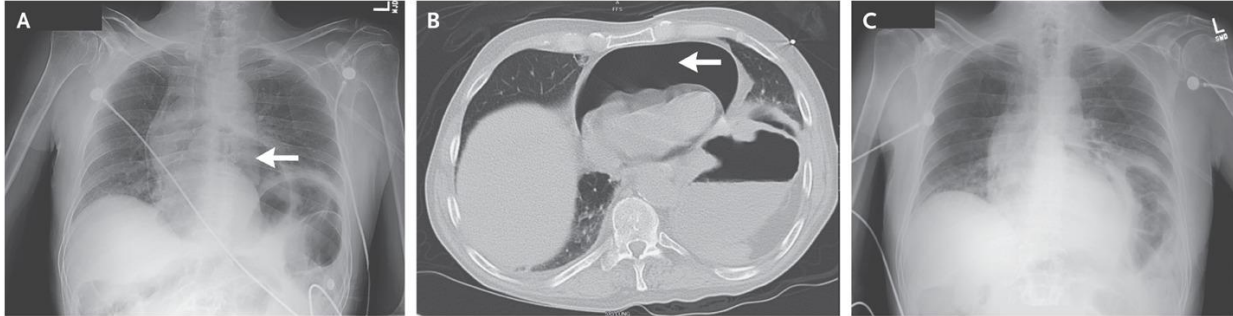


# TRÀN KHÍ MÀNG NGOÀI TIM LIÊN QUAN TỚI LOÉT DẠ DÀY TÁ TRÀNG

Nguồn: <https://www.nejm.org/doi/full/10.1056/NEJMicm1107529>

Người dịch: BS. Phạm Thị Đào, Khoa Y, Đại học Duy Tân



Một người đàn ông 63 tuổi với tiền sử loét dạ dày tá tràng và sử dụng thuốc chống viêm không steroid được đưa đến phòng cấp cứu vì khó thở và đau ngực khởi phát đột ngột. Ông ta có hạ huyết áp và nhịp tim nhanh trong khi đang thở oxy 2 lít/phút qua sonde mũi.

X-quang ngực cho thấy có khí màng ngoài tim (Ảnh A, mũi tên).

CT ngực xác nhận tình trạng tràn khí màng ngoài tim mức độ nặng (Ảnh B, mũi tên) nhưng không có tràn khí màng phổi hay tràn khí phúc mạc.

Dẫn lưu màng ngoài tim cấp cứu được thực hiện, và một lượng lớn khí thoát ra ngoài. Các dấu hiệu sinh tồn của bệnh nhân ngay lập tức được ổn định.

Chụp X-quang ngực lại thấy cải thiện mức độ tràn khí màng ngoài tim (Ảnh C).

Nghiên cứu sâu hơn thấy bệnh nhân có loét dạ dày thâm nhập, với sự hình thành lỗ rò từ mặt đáy của dạ dày qua cơ hoành và vào màng ngoài tim.

Lỗ rò cuối cùng được sửa chữa bằng phẫu thuật.