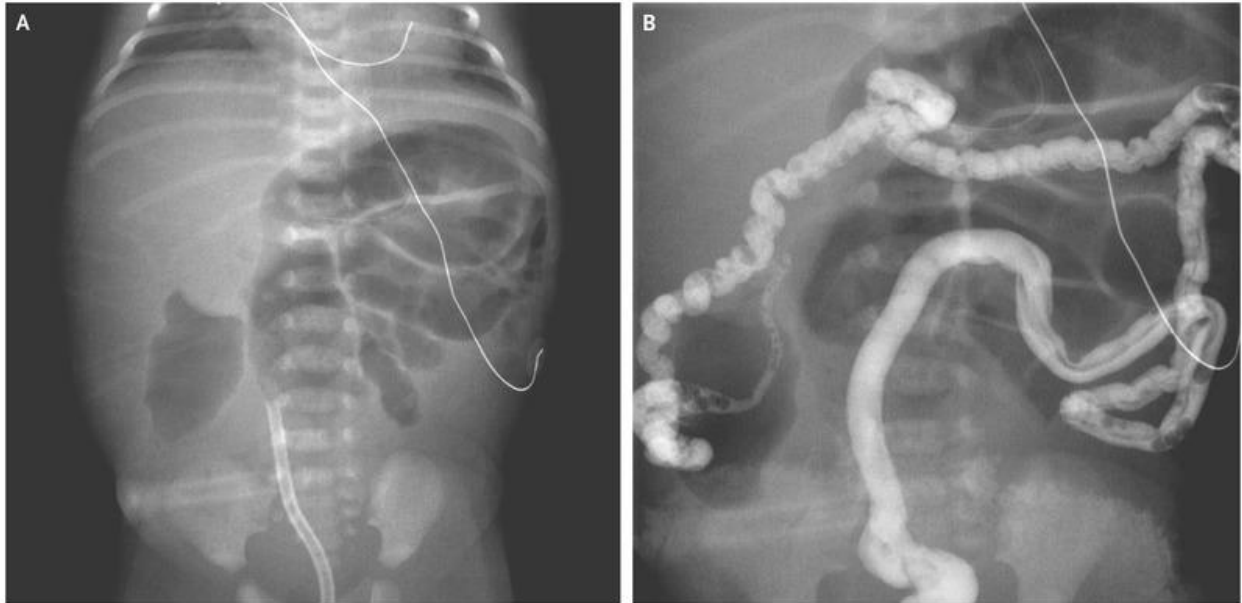


# Tắc ruột phân su ở trẻ sơ sinh bị xơ nang

Nguồn: <https://www.nejm.org/doi/full/10.1056/NEJMicm1700400>  
Người dịch: BS. Trần Thị Khánh Quỳnh – Khoa Y – Trường ĐH Duy Tân



Ở một bé gái sơ sinh đủ tháng, trướng bụng với nôn và không tiêu phân su lúc 12 giờ tuổi. Một chẩn đoán xơ nang đã được thực hiện trong khi mang thai, chọc ối phân tích di truyền cho thấy thai nhi có dị hợp tử được biết đến gây bệnh đột biến p.F509del và p.V603SfsX8 trong điều dẫn nang xơ hóa màng (*CFTR*) gen. X quang bụng cho thấy các vòng ruột non giãn ra dẫn đến nghi ngờ về tắc nghẽn đường ruột (hình A). Chụp có thuốc cản quang cho thấy thuốc qua đại tràng và sang quai hồi tràng (hình B), những phát hiện phù hợp với chẩn đoán tắc ruột phân su. Phẫu thuật nội soi thăm dò với cắt hồi tràng đã được thực hiện. Tắc ruột phân su, có thể là biểu hiện sớm của bệnh xơ nang, cũng có thể xảy ra ở trẻ cực kỳ non tháng có cân nặng khi sinh rất thấp. Sự tắc nghẽn trong hồi tràng là kết quả của sự tích lũy phân su trong ruột. Chẩn đoán phân biệt sự chậm trễ của phân su cũng bao gồm bệnh phì đại tràng bẩm sinh và hội chứng nút phân su. Vào lúc 7 tuần tuổi, việc cắt bỏ hồi tràng của bệnh nhân đã được thực hiện. Lúc 14 tuần tuổi, bệnh nhân đã trải qua phẫu thuật bụng bổ sung vì sự hình thành của một lỗ rò đã kết nối ruột bên dưới với vị trí vết mổ của hồi tràng trước đây.