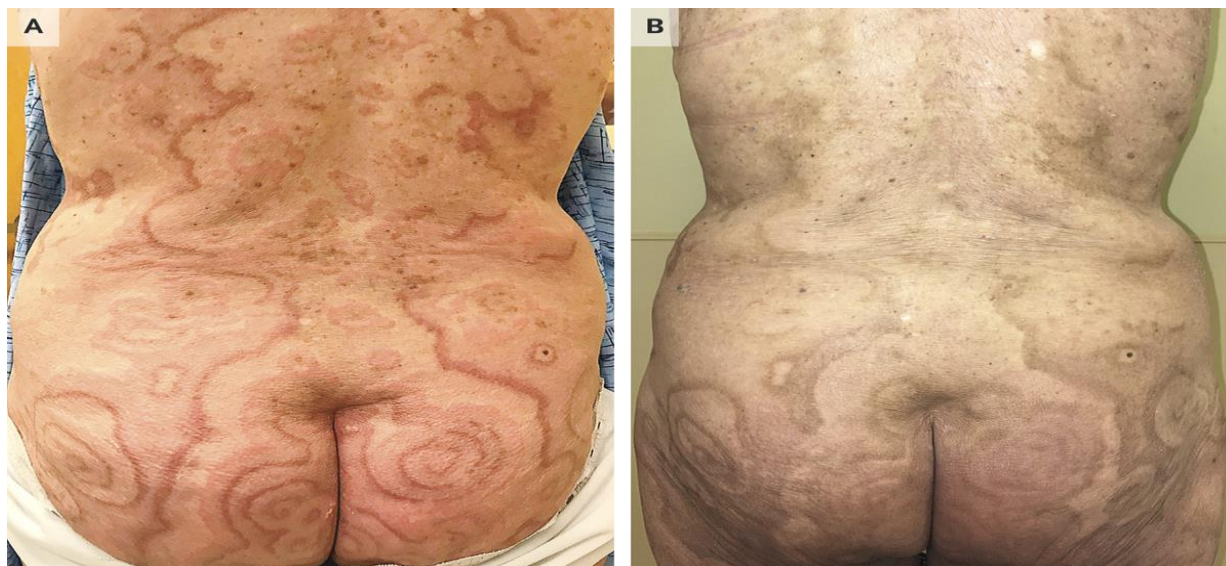


## Hội chứng Erythema Gyatum Repens (EGR) liên quan đến ung thư hậu môn

Nguồn: <https://www.nejm.org/doi/full/10.1056/NEJMicm1805833>

Người dịch: BS. Nguyễn Thị Hà – Khoa Y – Đại học Duy Tân



Một người phụ nữ 73 tuổi đến phòng khám da liễu với tiền sử phát ban ngứa đã 11 tháng, ban đỏ xuất hiện ở đùi, mông, thân và nách (Hình A). Phát ban ban đầu xuất hiện với các tổn thương hình khuyên, ngứa, mờ ở trung tâm và đã được điều trị bằng thuốc Prednisone và thuốc kháng Histamine nhưng không có cải thiện. Ban phát triển thành các mảng hồng ban đa vòng trong 4 tháng tiếp theo, kèm đau bụng, nôn và tiêu chảy. Sau khi nội soi kết tràng và xét nghiệm chẩn đoán hình ảnh, bệnh nhân được chẩn đoán ung thư biểu mô tế bào vảy hậu môn giai đoạn IIA. Trước khi hóa - xạ trị, bệnh nhân được chuyển đến phòng khám da liễu để đánh giá lại quá trình, tiến triển của phát ban và được chẩn đoán bệnh ban đỏ hiếm gặp thường liên quan đến ung thư vú, phổi hoặc thực quản. Chỉ định điều trị bằng Glucocorticoids tại chỗ và Gabapentin để điều trị ngứa. Ban da giảm sau 3 tháng hóa - xạ trị (Hình B). Tái khám sau 8 tháng, căn bệnh ung thư có thuyên giảm và phát ban không tái phát.