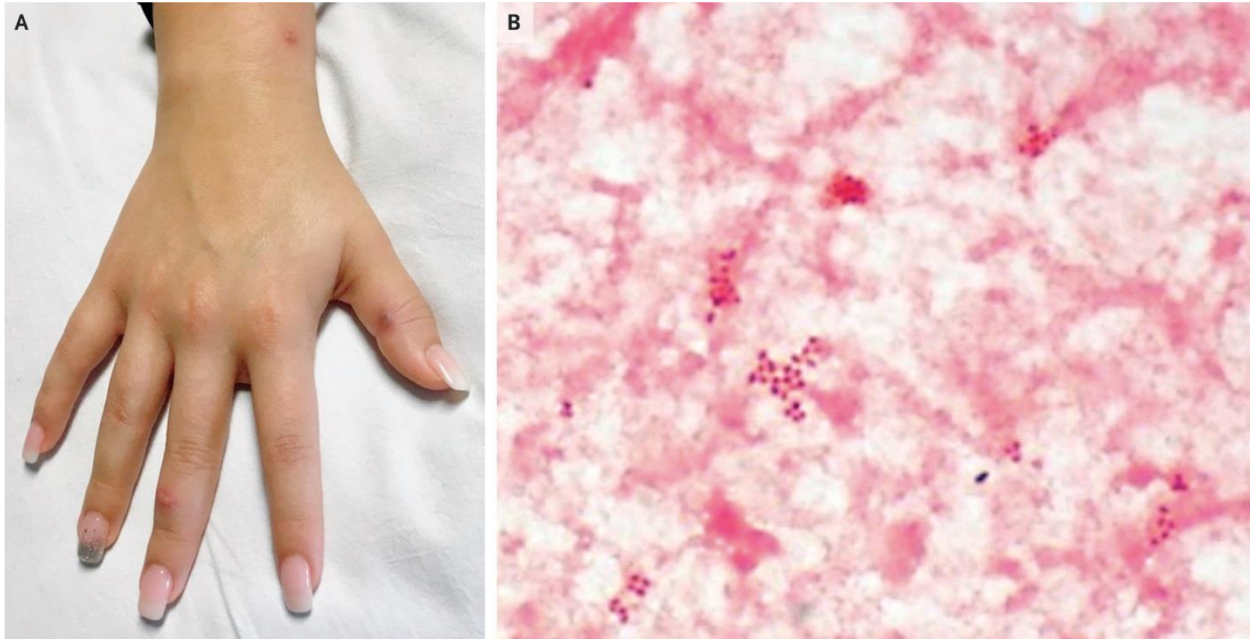


Nhiễm cầu khuẩn lan tỏa

Người dịch: BS Nguyễn Thị Hà – Khoa Y, Đại học Duy Tân

Nguồn: <https://www.nejm.org/doi/full/10.1056/NEJMicm1811120>



Một phụ nữ 20 tuổi đến khoa cấp cứu vì buổi sáng xuất hiện phát ban ở cánh tay, chân, thân và da đầu. Bệnh nhân đau cơ, sốt và đau ở cả hai mắt cá chân. Hai tuần trước, bệnh nhân đã quan hệ tình dục với bạn tình mới mà không sử dụng biện pháp bảo vệ. Qua thăm khám thấy có mụn mủ ở gân cổ tay, ngón tay (Hình A) và xuất hiện ở toàn thân, da đầu và cả hai mắt cá chân. Có sưng nhẹ, đau khi cử động mắt cá chân phải và viêm bao hoạt dịch ở gân hai mắt cá chân. Theo dõi nhiễm trùng lậu cầu lan tỏa, bắt đầu điều trị bằng ceftriaxone và azithromycin. Cây máu có cầu khuẩn gram âm (Hình B) chẩn đoán xác định *Neisseria gonorrhoeae*. Điều trị bằng kháng sinh, các triệu chứng của bệnh nhân đã giảm. Sau 3 tháng theo dõi, bệnh nhân khỏe, không bị tái phát các tổn thương da và khớp.