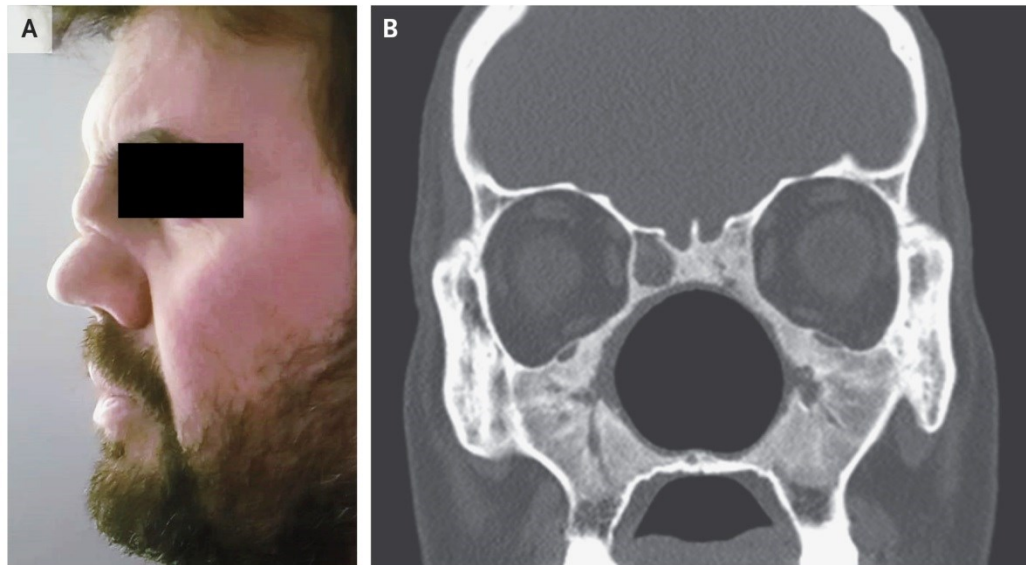


Biến dạng mũi trong bệnh u hạt với viêm đa mạch

Người dịch: BS. Nguyễn Thị Hà – Khoa Y, Đại học Duy Tân

Nguồn: <https://www.nejm.org/doi/full/10.1056/NEJMicm1909658>



Một người đàn ông 42 tuổi đã điều trị viêm mũi họng nhiều lần trong 4 năm, tới phòng khám với tiền sử 3 tháng bị ho nặng, khó thở và sốt. Anh ta không có tiền sử sử dụng chất kích thích. Khám lâm sàng thấy biến dạng yên-mũi (Hình A), niêm mạc mũi bị viêm. Nghe phổi có tiếng khò khè và ran ở cả hai phổi. Chụp cắt lớp vi tính (CT) ngực thấy nhiều nốt ở phổi và chụp CT mặt thấy sự phá hủy rộng rãi các cấu trúc xương dẫn đến hình thành khoang mũi lớn (Hình B). Xét nghiệm tìm kháng thể kháng bào tương của bạch cầu đoạn trung tính (ANCA) là dương tính. Chẩn đoán bệnh u hạt với viêm đa mạch, bắt đầu sử dụng thuốc ức chế miễn dịch để điều trị viêm mạch liên quan đến ANCA này. Sau 6 tháng theo dõi, các triệu chứng của bệnh nhân đã giảm; hình ảnh CT cho thấy độ phân giải của các nốt phổi và phát hiện khuôn mặt ổn định.