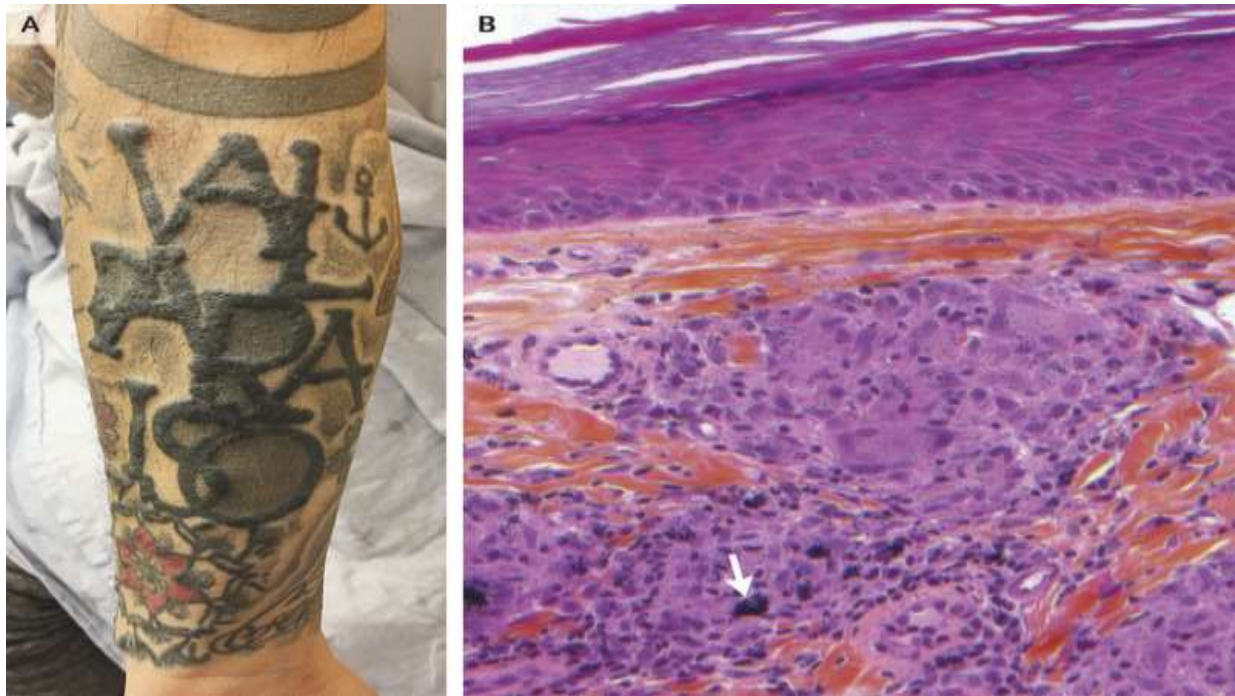


# Phản ứng Sarcoidal trong hình xăm

Nguồn: <https://www.nejm.org/doi/full/10.1056/NEJMicm1909931>

Người dịch: BS. Trần Thị Khánh Quỳnh – Khoa Y – Trường ĐH Duy Tân



Một người đàn ông 42 tuổi đã tới phòng khám da liễu với tiền sử cách đây 5 tháng xuất hiện vô số sẩn dọc theo hình xăm của anh ta, mà anh ta đã xăm được 10 năm trước đó (Bảng A). Không có đau hoặc ngứa liên quan. Bệnh nhân cho biết ông không bị khó thở, sốt, đau khớp, triệu chứng thị giác hoặc các triệu chứng toàn thân khác là bình thường. Sinh thiết các nốt sẩn cho thấy u hạt không đông đặc với sắc tố đen và nâu trong lớp hạ bì bề mặt và sâu (Hình B, mũi tên), điều này giúp hỗ trợ chẩn đoán phản ứng sarcoidal ở da. Nuôi cấy mô cho vi khuẩn, mycobacteria và nấm là âm tính. Chụp cắt lớp vi tính lồng ngực cho thấy hạch hai bên và hạch trung thất không có bất thường. Nghiên cứu sâu hơn về bệnh sarcoidosis toàn thân, bao gồm nhãn khoa, chức năng phổi, và xét nghiệm tim, là âm tính. Phản ứng u hạt đối với mực xăm hoặc sẹo có thể xảy ra nhiều năm sau sự kiện kích động. Các tổn thương trên da của bệnh nhân đã được giải quyết sau vài tháng điều trị với glucocorticoid tại chỗ mạnh.

**Ghi chú:** Bệnh sarcoid là một bệnh hệ thống, nguyên nhân còn chưa biết, đặc trưng bởi viêm nhiễm u hạt ở phổi có trong khoảng 90% số bệnh nhân. Số người mới mắc cao

nhất ở những người da đen Bắc Mỹ và những người da trắng Bắc Âu; trong những người da đen thì nữ giới mắc nhiều hơn nam giới. Tuổi phát bệnh thường là 30 - 40.