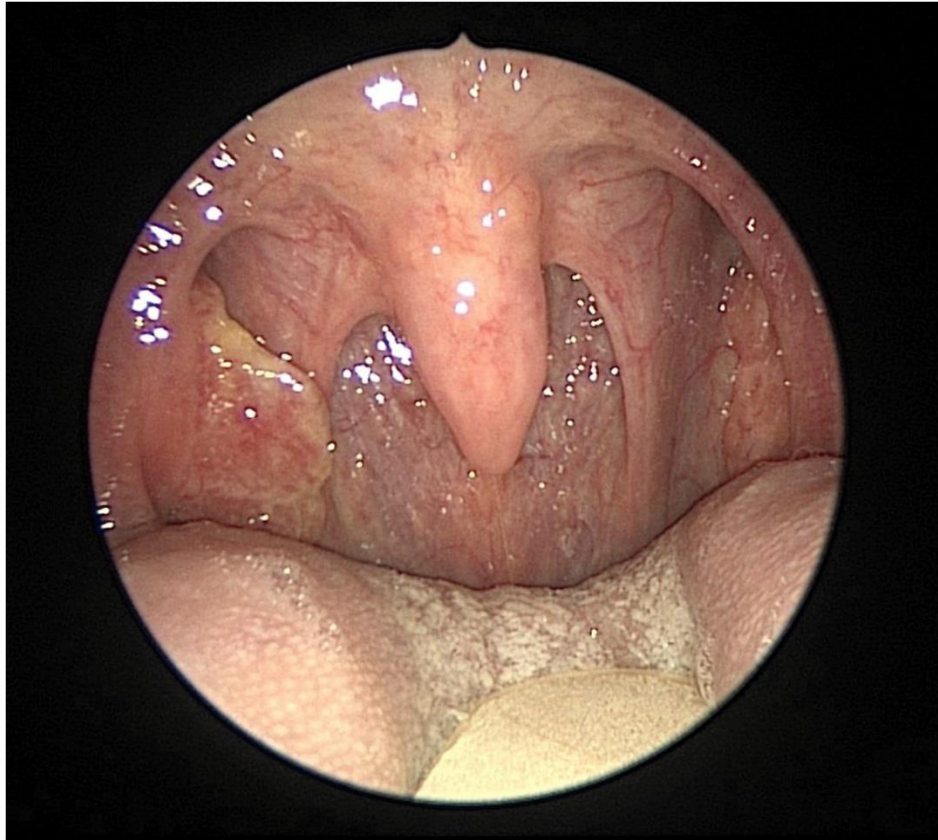


## Ung thư Amidan

Nguồn: <https://www.nejm.org/doi/full/10.1056/NEJMicm1814882>

Người dịch: BS. Nguyễn Thị Hà – Khoa Y – Đại Học Duy Tân



Bệnh nhân nam 60 tuổi đến phòng khám tai mũi họng với một khối cứng ở bên cổ phải trong 2 tháng qua. Ông không có tiền sử hút thuốc hoặc sử dụng các loại rượu nặng. Bệnh nhân không có triệu chứng nào khác, không có thay đổi trong giọng nói và không đau hay khó nuốt. Kiểm tra hầu họng cho thấy amidan bên phải, lớn và không đối xứng. Làm sinh thiết amidan cho thấy ung thư biểu mô tế bào xâm lấn, không sừng, tế bào vảy. Biểu hiện hạt nhân và tế bào chất mạnh mẽ cho p16 đã được phát hiện trên phân tích hóa mô miễn dịch, được tìm ra tác nhân căn nguyên là virus u nhú ở người (human papillomavirus). Không phải mọi bệnh nhân bị ung thư amidan nguyên phát đều có tổn thương rõ ràng; các khối u có thể

được giấu trong các nang amidan. Hóa trị liệu cảm ứng và liệu pháp miễn dịch đã được chỉ định, tiếp theo là phẫu thuật cắt bỏ ung thư và bóc tách . Không thực hiện liệu pháp xạ trị. Sau 6 tháng, bệnh nhân đã ổn, đi làm trở lại và đang ăn kiêng.