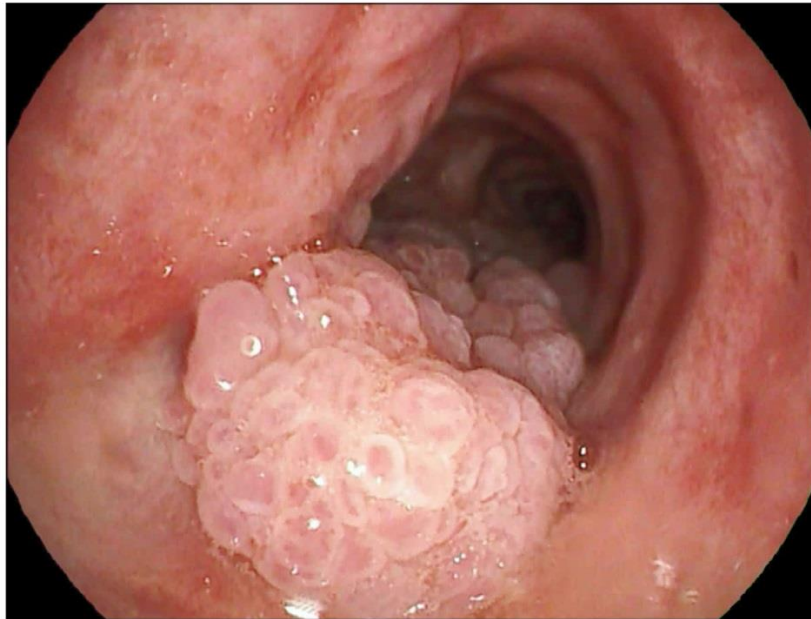


## Nhiễm virus gây u nhú ở đường hô hấp

Nguồn: <https://www.nejm.org/doi/full/10.1056/NEJMicm1816077>

Người dịch: BS. Nguyễn Thị Hà – Khoa Y –Đại Học Duy Tân



Bệnh nhân nam 63 tuổi đến phòng khám phổi có tiền sử 3 tháng bị ho khan và khó thở khi gắng sức. Ông có tiền sử nhiễm virus gây suy giảm miễn dịch ở người HIV và đã được điều trị bằng thuốc kháng vi-rút theo chỉ định trong vài năm. Số lượng CD4 của ông ta là 81 tế bào/ mm<sup>3</sup> . Khi nghe phổi có tiếng thở khò khè. Chụp cắt lớp vi tính (CT) ngực cho thấy nhiều tổn thương đa bội trong lòng khí quản và phế quản chính trái và phải. Những phát hiện trên nội soi phế quản là đáng chú ý đối với nhiều tổn thương nhỏ, dễ vỡ, giống như mụn cóc trên thành sau của khí quản và phế quản chính trái và phải. Kiểm tra mô học cho thấy u nhú dạng vảy với chứng loạn sản trên bề mặt biểu mô và virus u nhú ở người loại 11 được phát hiện qua xét nghiệm phản ứng chuỗi polymerase (PCR). Một chẩn đoán nhiễm u nhú (papilloma) ở đường hô hấp được đưa ra. Bệnh nhân đã trải qua quá trình phẫu thuật cắt bỏ bằng laser và đã giảm đáng kể các triệu chứng của bệnh

nhân. Theo dõi sau 7 tháng, số lượng CD4 đã tăng lên 171 tế bào/mm<sup>3</sup>. Ông đã tái phát các triệu chứng và trải qua sự cắt bỏ thêm các u nhú tái phát.

Từ khóa: Human papilloma virus (HPV) virus gây u nhú ở người.

TÀI LIỆU THAM KHẢO:

[https://en.wikipedia.org/wiki/Human\\_papillomavirus\\_infection](https://en.wikipedia.org/wiki/Human_papillomavirus_infection)